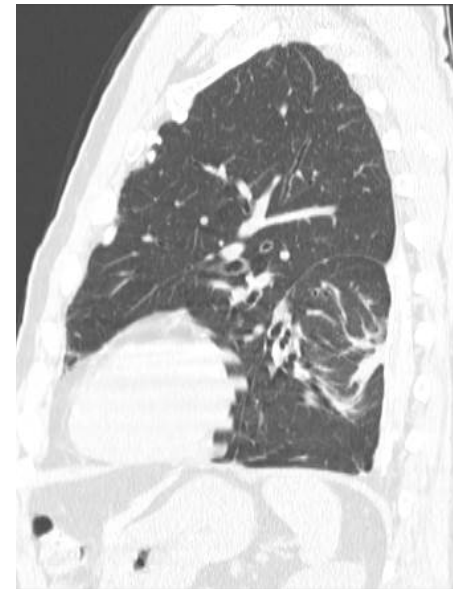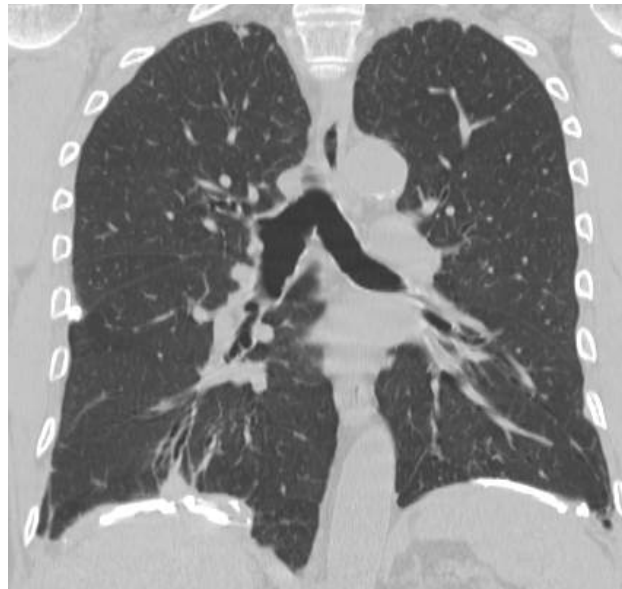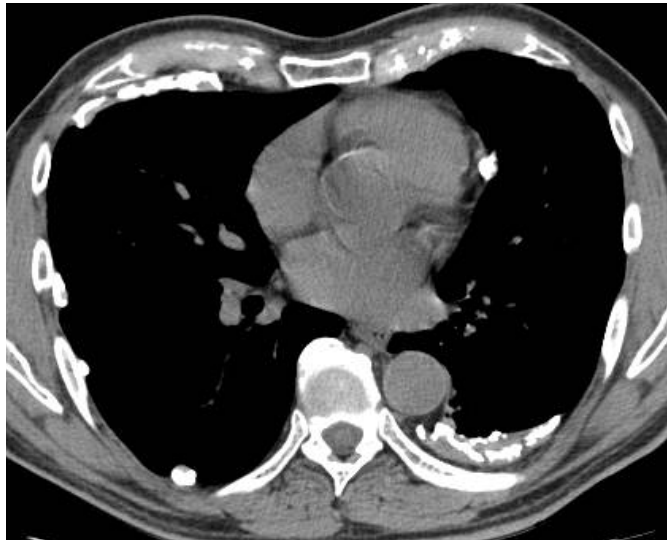
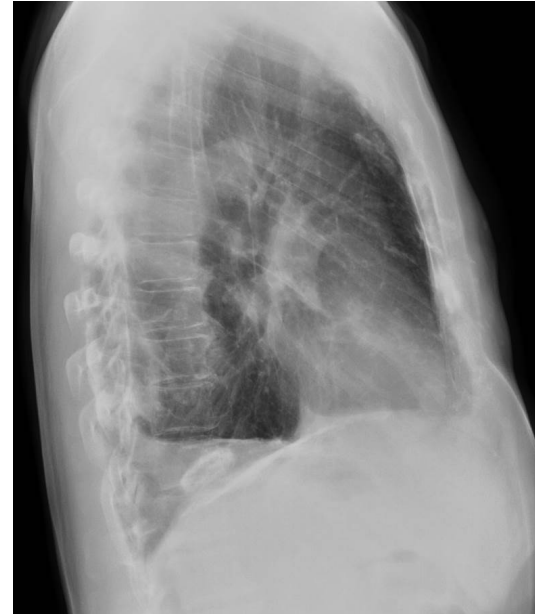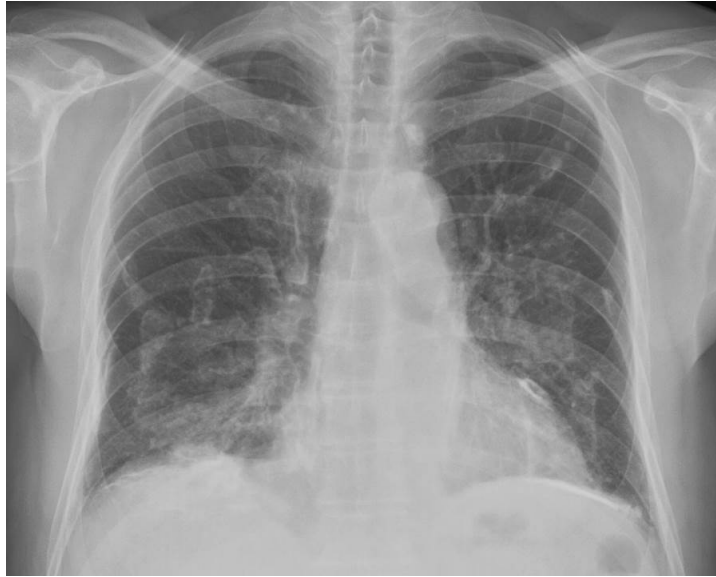


## Caso 2

M, 69 anni insufficienza respiratoria cronica, ingravescente. Eseguiti rx e TC torace



## Caso 2

In base alle immagini fornite stilate un breve referto con le conclusioni diagnostiche finali.

