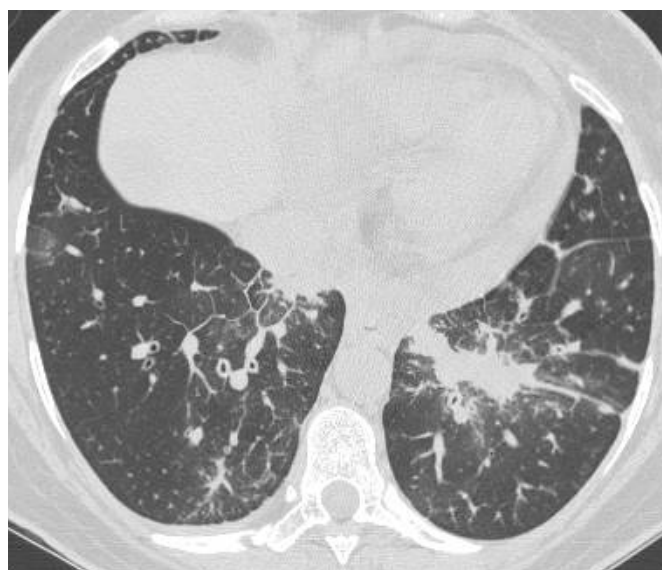
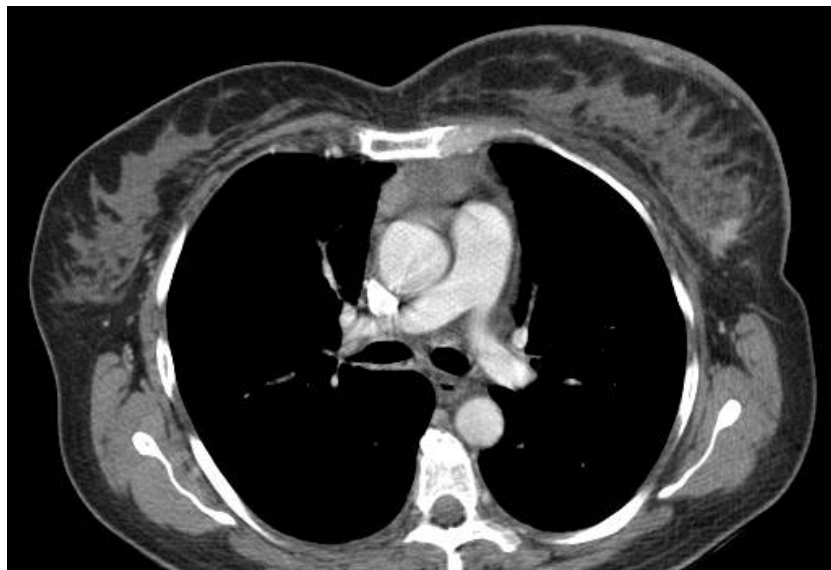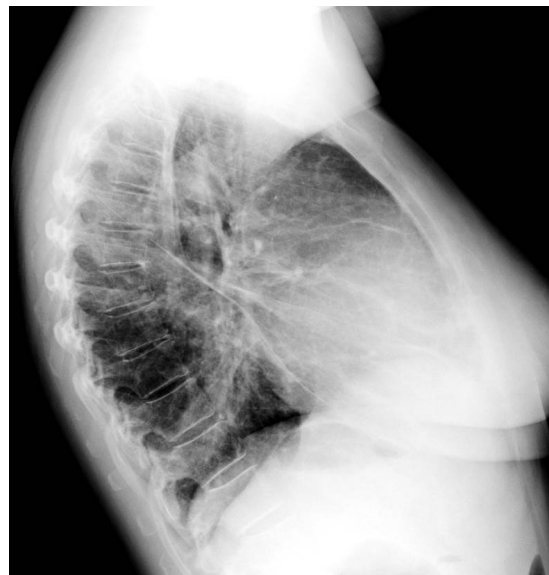

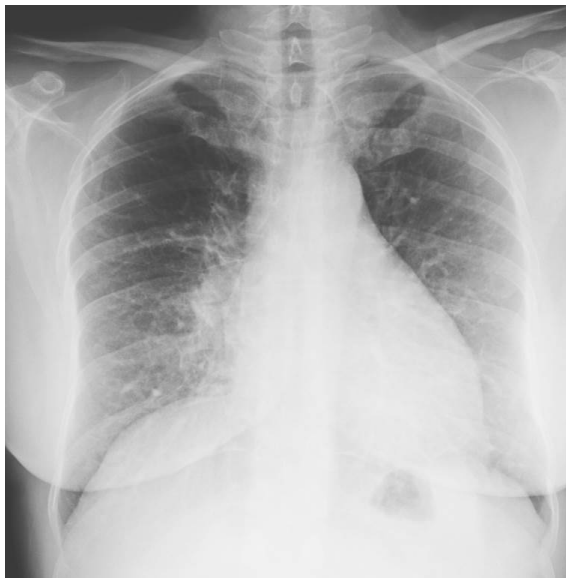
Caso 3

F, 51 anni giunge alla nostra osservazione per eseguire Rx torace per tosse persistente. Esegue anche TC per completamento diagnostico e successivamente ecografia.



Caso 3

In base alle immagini fornite stilate un breve referto con le conclusioni diagnostiche finali.

