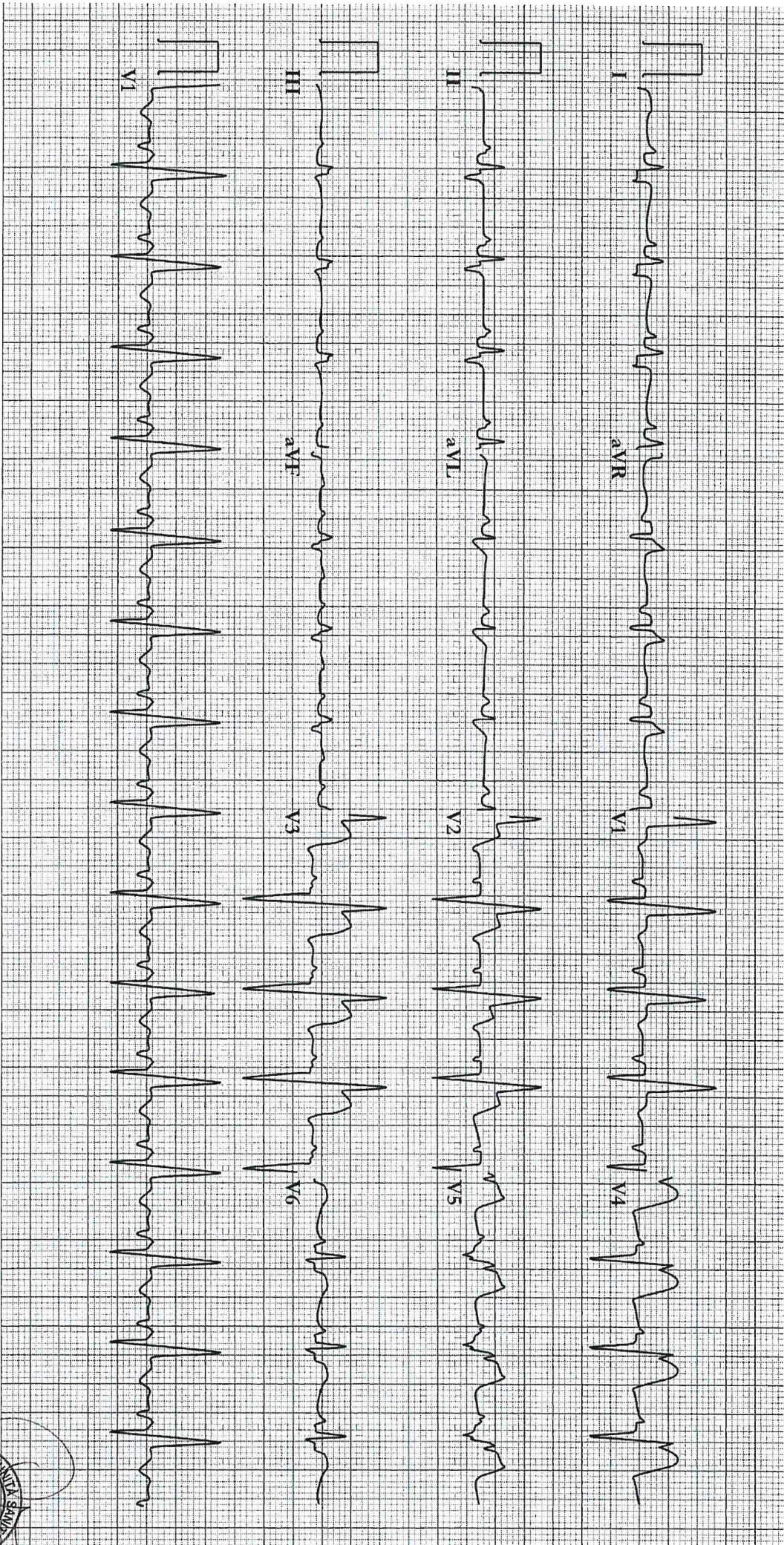


PROVA 100 1

Uomo, 58 anni. Ipertensione arteriosa in terapia con amlodipina 10 mg/die.  
Da circa 3 ore ha lieve senso di peso al precordio.

1

Descrivi e commenta.



100

100



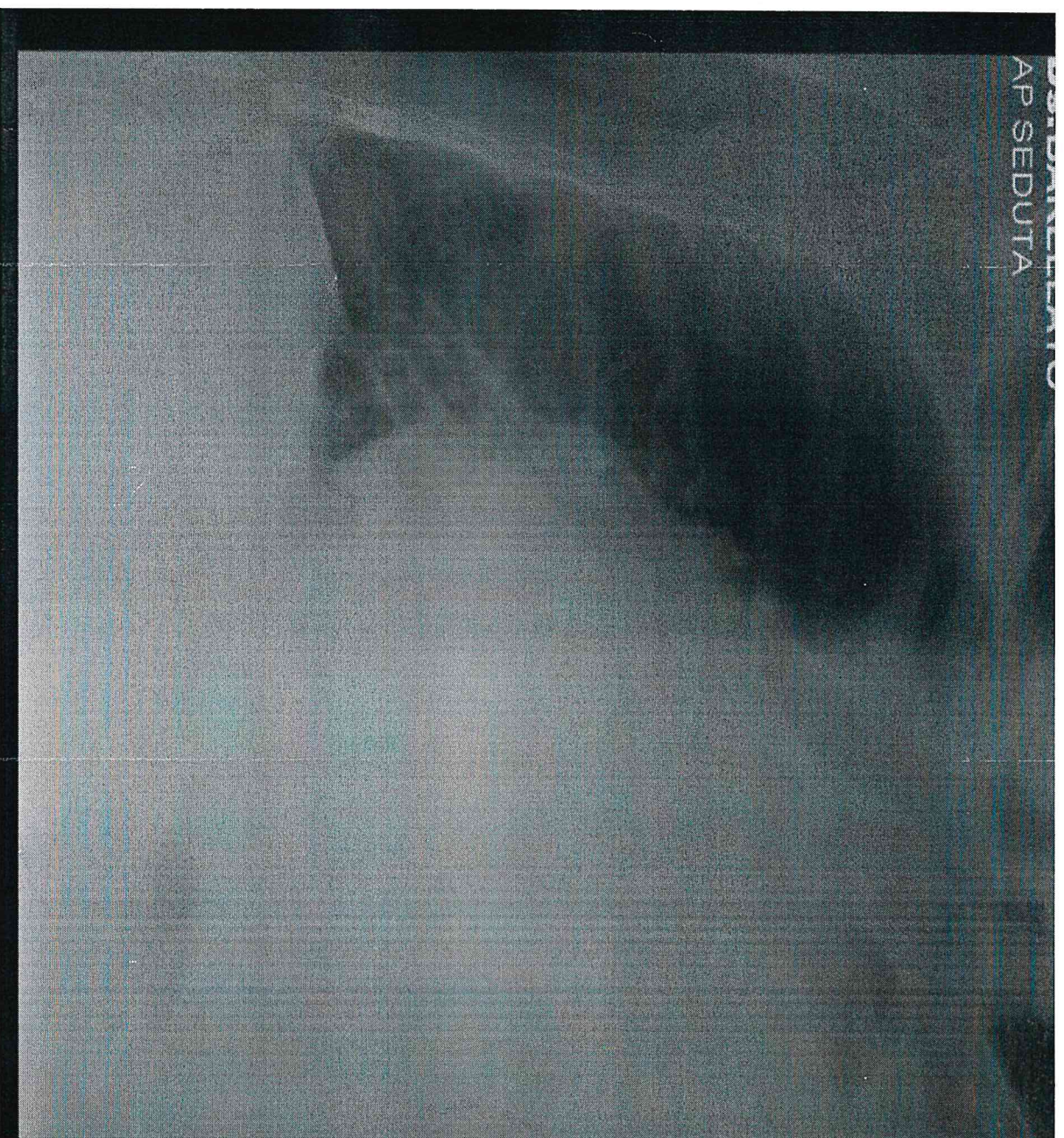


PROVA N° 2

1

Donna di 78 anni, ex  
fumatrice,  
viene ricoverata per  
comparsa da un mese  
di tosse e dispnea ad  
andamento  
ingravescente.  
In passato: neoplasia  
mammaria sn operata e  
poi chemio e  
radiotrattata.

Descrivi e commenta



1/1

1/1





PROVA N° 4

1

Emogasanalisi arteriosa

pH	7.55	*
pCO2	27	* mmHg
PO2	49	* mmHg
HCO3-att	23.4	* mmol/L
BE (B)	2.2	* mmol/L
O2SAT	89	* %
BE (eef)	1.0	* mmol/L
ctHb	14.5	g/dL
HCT	44.3	%
HCO3 - std	26.1	* mmol/L
FO2 Hb	87.2	%
FCOHb	1.1	%
FHHb	11.1	%
FmethHb	0.6	%
p50c	22.84	mmHg
ctO2	17.7	%
Na	136.0	mmol/L
K	3.8	mmol/L
Cl	105.0	mmol/L
Ca++	1.12	* mmol/L
Glu	113	* mg/dl
Lac	Risultato non determinabile	
Anion Gap	7.8	mmol/L
PO2(a)/FIO2	233	mmHg
ctBil	0.1	mg/dL
FO2	21.0	%

Uomo di 69  
anni,  
cardiopatico.

Viene in PS  
lamentando  
da 3 gg dispnea  
ingravescente,  
tosse  
e febbricola.

Descrivi e  
commenta

M

