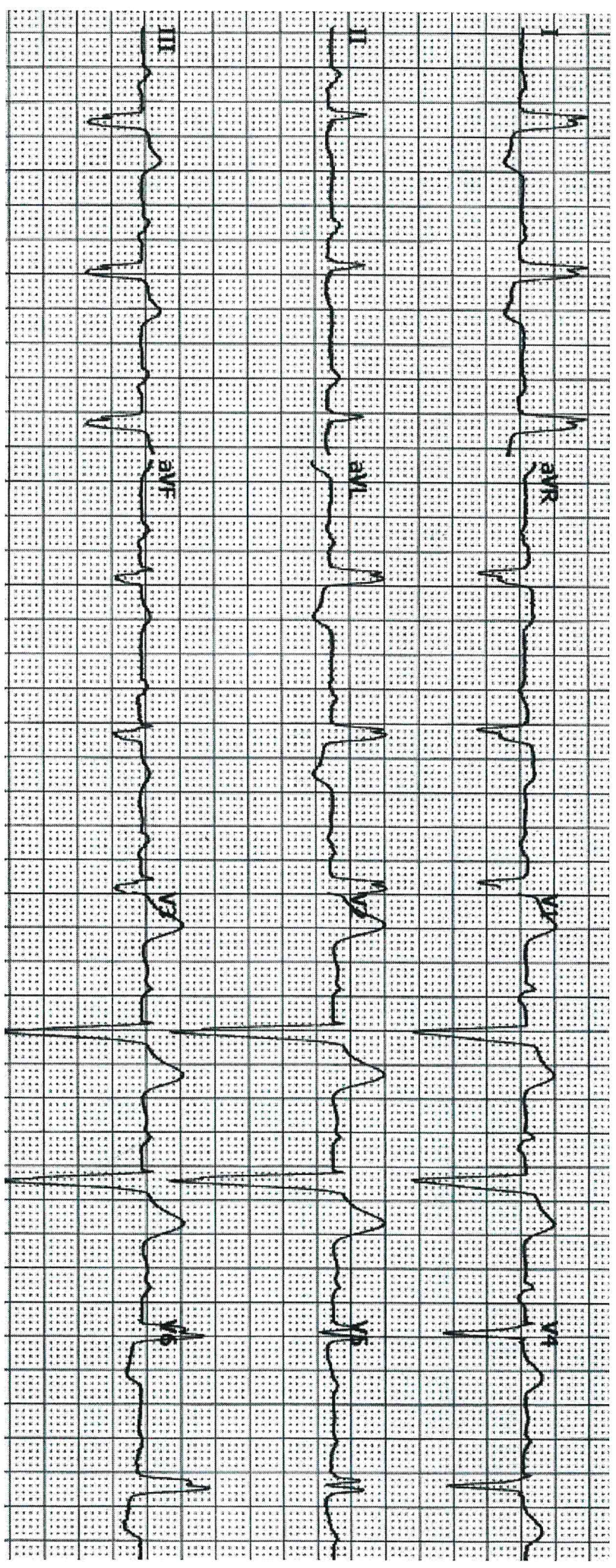



Uomo, 82 anni, affetto da ipertensione arteriosa.
Esegue ECG di controllo.

Descrivi e commenta

Fornita n° 2 2






Tipo di campione
T
FO₂(l)
Reparto (Paz.)

Arterioso
37,0 °C
28,0 %

Valori emogas

‡ pH 7,204
‡ pCO₂ 79,6 mmHg
‡ pO₂ 69,0 mmHg

Valori ossimetrici

ctHb 11,2 g/dL
‡ sO₂ 88,7 %
FO₂Hb 86,7 %
‡ FCOHb 2,1 %
FHHb 11,0 %
FMetHb 0,2 %

Valori calcolati

p50,c 33,70 mmHg
ctO₂,c 6,1 mmol/L
pO₂(a)/FO₂(l),c 246 mmHg

Stato acido-base

‡ cHCO₃⁻(P),c 31,3 mmol/L
‡ cHCO₃⁻(P,st),c 26,7 mmol/L
‡ cBase(B),c 2,8 mmol/L
‡ cBase(Ecf),c 3,3 mmol/L

Valori elettroliti

‡ cNa⁺ 136 mmol/L
‡ cK⁺ 7,2 mmol/L
cCl⁻ 100 mmol/L
‡ cCa²⁺ 1,14 mmol/L
Anion Gap,c 4,5 mmol/L

Valori metaboliti

‡ cGlu 131 mg/dL
‡ cLac 1,6 mmol/L
ctBil 0,4 mg/dL


fuova n° 2

2

Uomo 79 anni, ex
fumatore.

Da alcuni giorni ha
febbre e tosse,
lieve dispnea,
rallentamento
psico-motorio.

Descrivi e
commenta

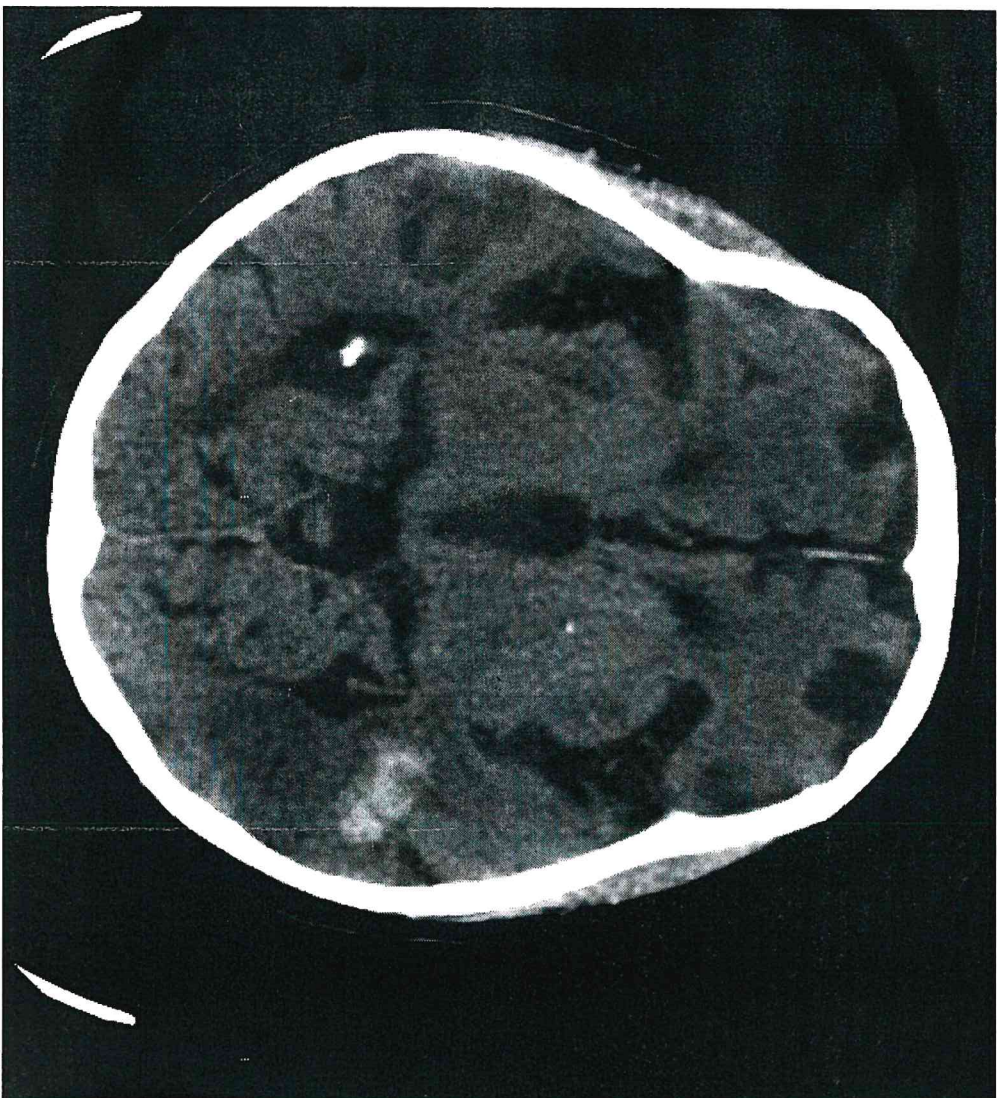




Handwritten signature

Uomo di 84 anni, affetto da cardiopatia ipertensiva fibrillante in terapia con Rivaroxaban, Amlodipina e Furosemide. 2
Attivazione 118 per comparsa di stato confusionale.

Descrivi e commenta

PROVA N° 2






AZIENDA UNITÀ SANITARIA LOCALE 5 GENOVA